УДК 611.342:616-092.9:599.323.4

ФОРМА И ТОПОГРАФИЯ ДВЕНАДЦАТИПЕРСТНОЙ КИШКИ У МОРСКОЙ СВИНКИ

Петренко В.М.
Санкт-Петербург, e-mail: deptanatomy@hotmail.com

Двенадцатиперстная кишка у морской свинки имеет полукольцевидную форму и четыре части (луковица, краниальная, нисходящая и каудальная), в отличие от человека и белой крысы, очень сильно вытянута и согнута с образованием двух V-образных петель.

Ключевые слова: двенадцатиперстная кишка, форма, топография, морская свинка

SHAPE AND TOPOGRAPHY OF DUODENUM IN GUINEA-PIG

Petrenko V.M.
St.-Petersburg, e-mail: deptanatomy@hotmail.com

Duodenum of guinea-pig has semicircular shape and four parts (bulb, cranial, descending and caudal). Unlike human and white rat´s duodenum, it is stretched very much and crooked with formation of two V-formed loops.

Keywords: duodenum, shape, topography, guinea-pig

Форма и топография двенадцатиперстной кишки (ДК) у морской свинки в литературе не описаны. В основном обращается внимание на значительную длину (2,2–2,4 м) кишечника, длина ДК равна 12 см [1, 2, 5, 6].

У человека форма ДК вариабельна, общепринятой классификации ее форм до сих пор нет. Различают чаще четырехугольную, подковообразную или кольцевидную ДК человека, которая при этом состоит из 4 частей – верхней, нисходящей, нижней и восходящей. ДК может иметь полукольцевидную, C-, V-, U-, L-образную или иную форму. ДК располагается обычно большей частью вправо от средней линии. Влево от ДК находится двенадцатиперстно-тощекишечный изгиб (ДТКИ). ДК окружает головку поджелудочной железы. Верхняя часть ДК включает луковицу ДК, прикрыта нижним краем правой доли печени, которая сбоку примыкает к нисходящей части ДК [7].

Цель – описать форму и топографию ДК морской свинки.

Материал и методы исследования

Работа выполнена на 10 морских свинках 2–3 мес., фиксированных в 10% растворе нейтрального формалина, путем послойного препарирования и фотографирования органов брюшной полости.

Результаты исследования и их обсуждение

ДК у морской свинки (рис. 1–5) имеет 4 части:

1) короткая и широкая начальная часть – луковица, она отделена от желудка циркулярным сужением (пилорус), снабжена печеночно-дуоденальной связкой;

2) 3 более протяженные и более узкие части – краниальная, нисходящая и каудальная, они разделены краниальным и каудальным изгибами в форме острых углов со сглаженными вершинами.

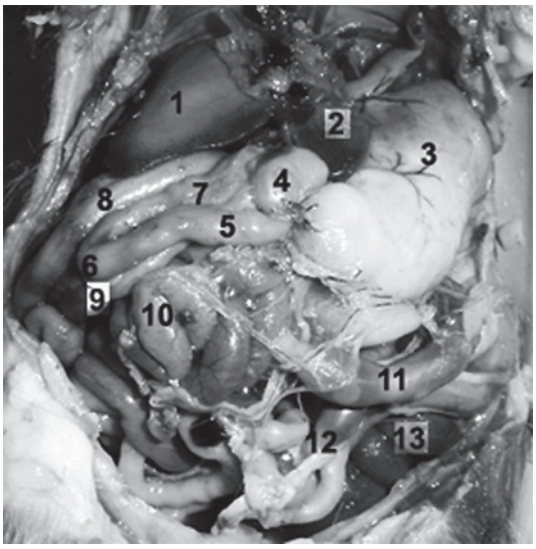

Рис. 1. Морская свинка 2 месяцев (I вариант строения): 1,2 – печень, правая латеральная лопасть и хвостатая доля; 3 – желудок; 4-7 – краниальная петля двенадцатиперстной кишки, ее луковица (4), краниальная и нисходящая части (5,7), краниальный изгиб (6); 8,9,12 – 2-я, 3-я и 1-я петли восходящей ободочной кишки; 10 – петли тонкой кишки; 11 – петля поперечной ободочной кишки; 13 – слепая кишка

Луковица находится под разными углами к пилорической части желудка и краниальной части ДК, более или менее сильно изогнута в своем начале, на вершине гастро-

дуоденального угла, открытого вентрокаудально, образует правую ветвь, вершину и небольшую, дорсокраниальную часть левой ветви угла, где дополняет пилорическую часть желудка. Краниальная часть ДК имеет косонисходящее направление, дистальный отрезок спускается каудально более круто. Нисходящая часть ДК разделяется на 2 отдела – проксимальный (очень вариабельной длины, полого или круто восходящий) и дистальный (более или менее круто нисходящий). Каудальная часть ДК всегда имеет косовосходящее направление (краниально и справа налево). ДТКИ находится вентральнее ворот правой почки, имеет форму острого угла, открытого каудально и расположенного кососагиттально, начальный отрезок тощей кишки идет сначала вентрально, а затем вправо (незавершенный подвыворот в ДТКИ).

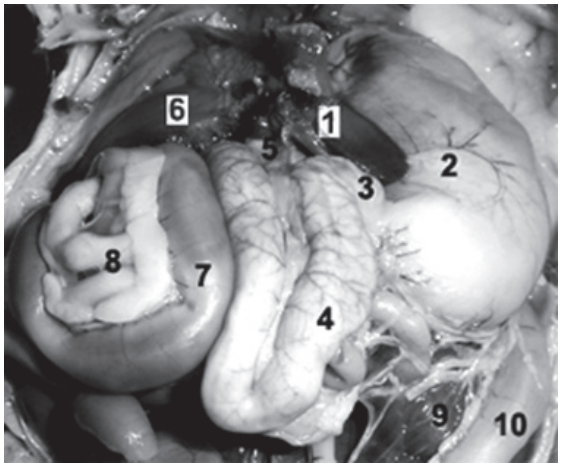

Рис. 2. Морская свинка 2 месяцев (II вариант строения): 1 – хвостатая доли печени и печеночно-дуоденальная связка; 2 – желудок; 3,4 – луковица и краниальная часть двенадцатиперстной кишки; 5 – краниальный отрог головки поджелудочной железы; 6 – правая почка; 7,10 – 2-я и 1-я петли восходящей ободочной кишки; 8 – петли тонкой кишки; 9 – слепая кишка

ДК у морской свинки имеет форму полукольца, которое деформировано:

1) продольное вытяжение органа (сильное удлинение нисходящей части, поэтому краниальная и каудальная части приобретают косопродольное направление);

2) вентрокаудальный прогиб в краниальном отделе – ДК согнута на протяжении нисходящей части и неполностью сложена вдвое на уровне надпочечников и краниального края тела поджелудочной железы, краниальнее ДТКИ.

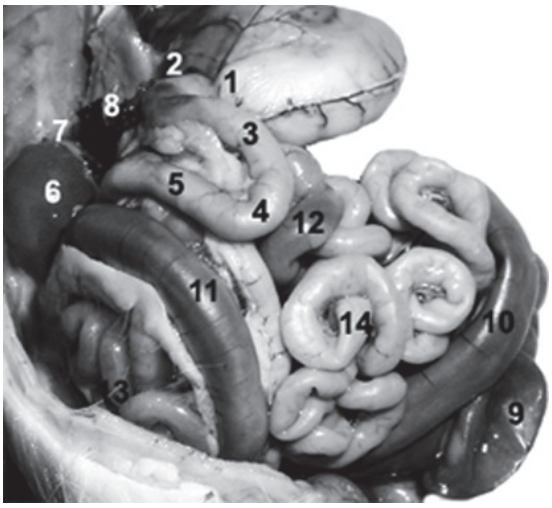

Рис. 3. Морская свинка 2 месяцев (III вариант строения, вид справа): 1 – желудок, пилорус; 2-5 – краниальная петля двенадцатиперстной кишки, ее луковица (2), краниальная и нисходящая части (3,5), краниальный изгиб (4); 6,7 – правые почка и надпочечник; 8 – вены, задняя полая и левая почечная; 9 – слепая кишка; 10,11 – 1-я и 2-я петли восходящей ободочной кишки; 12 – поперечная ободочная кишка; 13,14 – петли тощей и подвздошной кишок

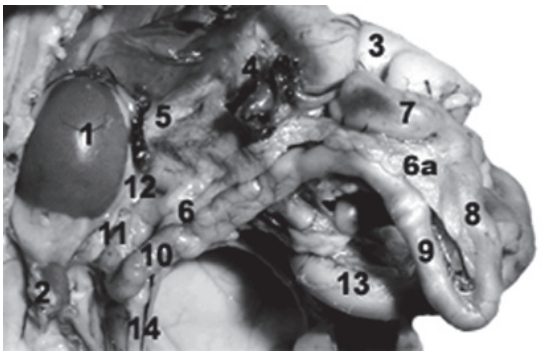

Рис. 4. Морская свинка 2 месяцев (I вариант строения, вид справа): 1 – правая почка; 2 – правый яичник; 3 – желудок; 4 – воротная вена печени; 5 – тело поджелудочной железы; 6,6а – каудальный и краниальный отроги головки поджелудочной железы; 7-11 – луковица (7), краниальная (8), нисходящая (9-10) и каудальная (11) части двенадцатиперстной кишки, ее краниальная (8-9) и каудальная (10-11) петли; 12 – двенадцатиперстно-тощекишечный изгиб; 13 – 3-я петля восходящей ободочной кишки; 14 – нисходящая ободочная кишка

В результате ДК у морских свинок состоит из 2 петель V-образной формы. Краниальная петля ДК лежит вентрокаудальнее луковицы ДК и вентральнее каудальной петли ДК, а каудальная петля ДК находится примерно на уровне правой латеральной лопасти печени.

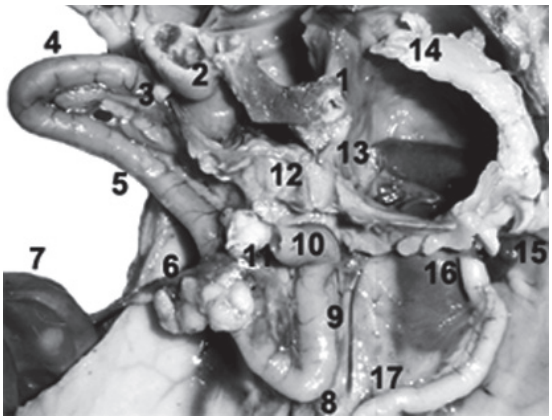

Рис. 5. Морская свинка 2 месяцев (III вариант строения): 1 – брюшной отрезок пищевода; 2 – пилорическая часть желудка; 3 – желудочный лимфоузел; 4-9 – двенадцатиперстная кишка, ее краниальная петля (4-5 – отведена дорсокраниально), краниальный и каудальный изгибы (4,8), каудальная часть (9); 6 – общий корень брыжеек тонкой и толстой кишок, дистальные центральные краниальные брыжеечные лимфоузлы; 7 – слепая кишка (отведена вправо); 10 – начальный отрезок тощей кишки; 11 – панкреатодуоденальные лимфоузлы; 12-14 – поджелудочная железа, тело и ветви хвоста, правая каудальная и краниальная; 13,15 – правый и левый полюса селезенки; 16 – левая почка; 16-17 – нисходящая ободочная кишка

Краниальный отдел полукольца ДК у морской свинки индивидуально в разной степени вытянут вентрокаудально. Поэтому краниальная петля ДК имеет вариабельные длину и размещение относительно луковицы и каудальной петли ДК:

I вариант – петли ДК находятся примерно на уровне правой почки с надпочечником и яичником, более короткая краниальная петля расположена кососагиттально, под большим углом к поперечной плоскости (краниальный изгиб смещен больше всего вправо);

II вариант – более длинная краниальная петля спускается каудальнее каудального изгиба (краниальный изгиб смещен прежде всего каудально) и расположена кососпинально (~ кософронтально у человека);

III вариант – петли ДК примерно равны по длине, но краниальная петля находится под меньшим углом к поперечной плоскости (краниальный изгиб смещен больше вентрально), на уровне правой медиальной лопасти печени и ворот правой почки (косопоперечное размещение).

Каудальная петля ДК мало изменяет положение примерно на уровне правой латеральной лопасти печени. Между петлями ДК находятся дистальные петли восходящей ободочной кишки или вентральные петли поперечной ободочной кишки.

Морфогенез ДК коррелирует с ростом печени. При относительном уменьшении левой доли печени (I вариант) ДК менее согнута и больше смещена вправо, над (краниальнее) дистальными петлями восходящей ободочной кишки. При относительном увеличении левой доли печени (II вариант) ДК, ее нисходящая часть больше согнута и смещена влево, над (краниальнее) вентральными петлями поперечной ободочной кишки. Каудальная петля ДК имеет наибольшие размеры при минимальной левой латеральной лопасти печени (I вариант). Краниальная петля ДК длиннее всего при максимальной левой латеральной лопасти печени (II вариант) и примерно равна каудальной петле ДК при промежуточных состояниях (III вариант).

Краниальная и каудальная петли ДК охватывают головку поджелудочной железы, ее краниальный и каудальный отроги. ДТКИ лежит по средней линии, косопродольно, дорсокаудальнее соседнего тела поджелудочной железы и вентрокаудальнее ворот правой почки, отделен от каудального отрога головки поджелудочной железы общим корнем брыжеек тонкой и толстой кишок. ДК располагается вправо от средней линии, косо (краниальная часть наклонена вентрокаудально – печень вклинивается между дорсальной брюшной стенкой и поджелудочной железой с ДК), ближе к спинальной (~ фронтальной) плоскости. Каудальная часть ДК чаще всего сращена с дорсальной брюшной стенкой на уровне каудальной половины правой почки. Когда такое сращение отсутствует, между дорсальной брюшной стенкой и ДТКИ определяется короткая брыжейка. Корень брыжейки ободочной кишки (в области перехода ее восходящего отдела в поперечный) прикрепляется к головке поджелудочной железы, около краниальной части ДК и возможно к самой ДК. Луковица ДК находится между краниальным отрогом головки поджелудочной железы или желчным пузырем (справа – I–II варианты) и хвостатой долей печени (слева), в разной степени прикрыта медиальной лопастью левой доли печени (полностью – II вариант). Более короткая и широкая краниальная петля ДК (I вариант) направлена вентрально и вправо, вклинивается между дистальными петлями восходящей ободочной кишки, частично прикрыта

медиальной лопастью правой доли печени. Удлиненная и узкая краниальная петля ДК (II вариант) выходит из вырезки между медиальными лопастями печени с желчным пузырем, около сгиба нисходящей части ДК и спускается каудально между второй петлей восходящей ободочной кишки (справа) и каудальной вентральной петлей поперечной ободочной кишки (слева).

Заключение

ДК морской свинки имеет 4 части – луковица, краниальная, нисходящая и каудальная, напоминает полукольцо ДК у человека и белой крысы, но сильно вытянута и согнута в нисходящей части с образованием двух V-образных петель. Описанная продольная деформация ДК морской свинки (сгиб на протяжении сильно удлиненной нисходящей части) не характерен для ДК человека и белой крысы [4, 7]. Сходную, но меньшую деформацию ДК я обнаружил у плодов человека 4–5 мес: при значительном ограничении дорсального сращения нисходящей части ДК ее верхний отрезок отклоняется вентрально, становится косопоперечным и дополняет (удлиняет) верхнюю часть ДК. Особенно близкой к ДК морской свинки представляется V-образная ДК человека с удлиненной верхней частью (подкова с левосторонним нижним изгибом) [3], причем краниальная часть ДК морской свинки подобна дополнению верхней части ДК человека в виде подвижного верхнего отрезка нисходящей части. Нисходящая часть ДК у морской свинки никогда не фиксирована к дорсальной брюшной стенке, а удлинение ее столь велико, что ДК сгибается вентрокаудально и формирует краниальную петлю. В отличие от человека и белой крысы, удлиненная у морской свинки луковица ДК также заметно согнута и образует большую часть гастродуоденального угла.

Список литературы

1. Ковалевский К.Л. Морская свинка / под ред. А.И. Мелкина. – М.: Изд-во ЦНИОИ имени П.А. Герцена, МКТ «Кроликоптица», 1948. – 99 с.

2. Кулагина К.А. Морские свинки. – М.: Изд-во «Вече», 2008. – 240 с.

3. Петренко В.М. Форма двенадцатиперстной кишки у плодов человека // Успехи современного естествознания. – 2010. – № 11. – С. 19–23.

4. Петренко В.М. Форма и топография двенадцатиперстной кишки у белой крысы // Успехи современного естествознания. – 2012. – № 3. – С. 32–34.

5. Ребингер Г. Морская свинка / пер. с нем. Под ред. Бронштейна О.И. – М.-Л.: Госизд-во, 1929. – 154 с.

6. Ромер А., Парсонс Т. Анатомия позвоночных: пер. с англ.яз. – М.: Изд-во «Мир», 1992. – Т. 2. – 406 с.

7. Хирургическая анатомия живота / под ред. А.Н. Максименкова. – Л.: Изд-во «Медицина», 1972. – 688 с.