УДК 612

ДИНАМИЧЕСКИЕ САНАЦИОННЫЕ ВИДЕОЛАПАРОБУРСООМЕНТОРЕТРОПЕРИТОНЕОСКОПИИ С УЛЬТРАЗВУКОВОЙ КАВИТАЦИЕЙ В РАСТВОРЕ АНТИСЕПТИКОВ ПРИ ОСЛОЖНЕННЫХ ПАНКРЕОНЕКРОЗАХ

[1]Бухвалов А.Г., [1]Шакиров Р.Ф., [2]Бордуновский В.Н.

[1]НУЗ «Отделенческая больница на ст. Златоуст» ОАО «РЖД, Златоуст, e-mail: andreybuxvalov@yandex.ru;
[2]ЧГМА, Челябинск

Актуальность проблемы лечения панкреонекроза обусловлена значительным возрастанием количества больных и стабильно высокой летальностью, связанной с повышением числа распространенных форм панкреонекроза, сопровождающихся высокой частотой развития тяжелого панкреатогенного шока, полиорганной недостаточностью и выраженными гнойно-некротическими осложнениями. В литературе отсутствует единый подход в хирургической тактике при этом труднопрогнозируемом заболевании. Данная работа посвящена анализу результатов лечения больных с осложненными тяжелыми формами панкреонекрозов за период с 2000 по 2010 год в условиях НУЗ «Отделенческая больница на станции Златоуст». Общее количество пациентов составило 38 человек. Лечение проводилось вновь предложенным методом – динамическими лечебными бурсопанкреатолапароскопиями с ультразвуковой кавитацией в растворе антисептика с применением оригинального многофункционального дренажа с имплантатом из никлид титана с памятью формы. У больных, перенесших лечение традиционными релапаротомиями, отмечена наибольшая частота послеоперационных осложнений (94,3%). Количество санационных релапаротомий в среднем – 7, летальность 78,6%. Малоинвазивная методтика позволила снизить осложнения до 18,2%, летальность до 12,4%, количество релапаротомий 1–2, экономические затраты снизились на 28–30%.

Ключевые слова: лапароскопическое лечение панкреонекрозов, бурсопанкреатолапароскопия, ультразвуковая кавитация

DYNAMIC SANITATION VIDEOLAPAROBURSAOMENTORETROPERITONEOS COPY WITH US CAVITATION IN ANTISEPTIC SOLUTION FOR COMPLICATED PANCREATONECROSIS

[1]Bukhvalov A.G., [1]Shakirov R.F., [2]Bordunovsky V.N.

[1]Zlatoust hospital of the Russian Railways Public Corporation, Zlatoust, e-mail: andreybuxvalov@yandex.ru;
[2]Chelyabinsk Medical Academy, Chelyabinsk

An effectiveness of dynamic sanitation laparobursaomentoretroperitoneoscopy with US cavitation for complicated forms of pancreatonecrosis is analyzed. The total number of patients is 38, the beginning of the work is the year 2000. Low-invasive methods have made it possible to reduce the complication rate from 94,3% to 18,2%, the mortality rate from 78,6% to 12,4%, the average number of relaparotomies from 7–9 to 1–2, economic costs have dropped 5,8 times.

Keywords: laparoscopic treatment of pancreatonecrosis, sanitation laparobursaomentoretroperitoneoscopy, US cavitation

Острый деструктивный панкреатит до настоящего времени является нерешенной проблемой неотложной хирургии. Сочетание некроза поджелудочной железы и инфекции значительно утяжеляет клиническую картину острого панкреатита, проявляясь в виде локального и системного воспалительного синдрома. Летальность от этого тяжелейшего заболевания остается очень высокой, до 80%, что, главным образом, связано с развитием тяжелых гнойно-некротических осложнений в парапанкреатической клетчатке, не имеющей тенденции к отграничению воспалительного процесса и прогрессированием полиорганной недостаточности.

В настоящее время всё больше возрастает роль малоинвазивных хирургических технологий, которые являются очень важным компонентом комплексного лечения панкреонекроза, позволяют стабилизировать состояние больного, уменьшить явления эндогенной интоксикации, восполнить существующий дефицит объема циркулирующей жидкости, уменьшить электролитные нарушения и, тем самым, отсрочить радикальное хирургическое вмешательство и выполнить его в более благоприятных для больного условиях, или быть самостоятельным методом лечения.

Нами предложен новый малоинвазивный метод хирургического лечения осложненного инфицированного панкреонекроза динамическими санационными лапаробурсоомменторетроперитонеоскопиями с ультразвуковой кавитацией в растворе

RETRACTED

антисептиков (приоритетная справка на патент изобретения № 2009101499) с применением оригинальных многофункциональных дренажей с имплантатом из никилид титана с памятью формы (патент на полезную модель № 85340 от 10.08.2009 г.), гильз для динамических лапароскопий (патент на полезную модель № 73185 от 20.05.2008 г.) и оригинального прибора для ретроперитонеоскопии (патент на полезную модель № 86085 от 27.08.2009 г.).

Рис. 1. Многофункциональный дренаж

По предлагаемому методу выполняются щадящие малоинвазивные лечебные манипуляции в брюшной полости, сальниковой сумке и забрюшинном парапанкреатическом пространстве, которые значительно улучшают качество жизни больных, снижается риск возникновения осложнений и летальность.

Рис. 2. Гильза для динамических релапароскопий

Рис. 3. Прибор для ретроперитонеоскопии

Техника выполнения динамической санационной лапаробурсоменторетроперитонеоскопии с ультразвуковой кавитацией в растворе антисептиков

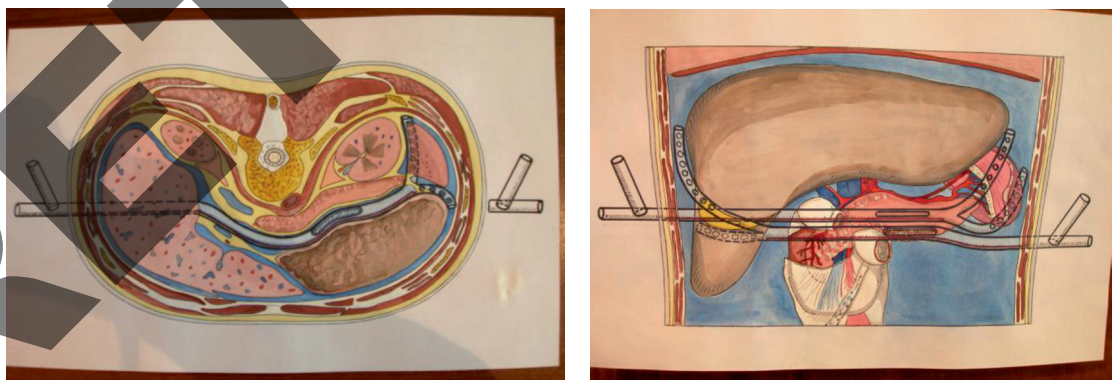

Рис. 4. Схема выполнения операции и установка дренажей

Во время проведения лапароскопии производится ревизия органов брюшной полости, эвакуируется гнойный экссудат из брюшной полости, вскрытие и санация подпеченочных или поддиафрагмальных абсцессов (при наличии таковых). Затем производим вскрытие, удаление гнойного экссудата и фибрина из сальниковой сум-

RETRACTED

ки, осмотр поджелудочной железы. При необходимости – некрсеквестрэктомии. Удаление фибринозных наложений с последующим неоднократным промыванием брюшной полости и сальниковой сумки антисептиком (2 %раствор фурациллина или 0,5 % раствор хлоргексидина). При наличии массивных, плотно фиксированных фибринозных наложений мы применяем ультразвуковую кавитацию брюшной полости аппаратом УРСК – 7Н – 22 в режиме «вспенивания» при частоте колебания инструмента-концентратора АПЧ 70 ± 20 кГц в течение 7–10 минут с использованием антисептиков в составе санирующей жидкости с протеолитическими ферментами (трипсин, химопсин, ронидаза), которые способствуют более быстрому расщеплению некротизированных тканей и фибринозных наложений, разжижению вязких гнойных секретов, экссудатов и сгустков крови. Затем через проколы брюшной стенки при помощи 20 мм троакаров в сальниковую сумку к поджелудочной железе подводится изготовленный нами многофункциональный дренаж с наличием в центре дренажа специального «рабочего окна» для последующих динамических лечебных бурсооментоскопий с ультразвуковой кавитацией в растворе антисептиков. Такой же дренаж подводится к железе параллельно первому в противоположном направлении. Четыре перфорированных конца дренажей укладываются в подпеченочные и поддиафрагмальные пространства. Проксимальные концы дренажей выводятся через проколы кожи в отлогом месте левого и правого бокового канала. После этого через отдельные сквозные проколы диаметром 1 см в брюшную стенку в точках Калька вставляем три специальные металлические гильзы с заглушками для последующих динамических санационных релапароскопий.

Рис. 5. Видеобурсооментоскопия через многофункциональный дренаж при помощи холедохоскопа

Через минилюмботомию (разрез длиной не более 4 см) в левой, а при необходимости (при локализации гнойно-некротического процесса в области головки поджелудочной железы), и в правой поясничной области в точке между задней и средней подмышечной линии, в гнойно-некротическую полость забрюшинной парапанкреатической клетчатки вводится прибор для ретроперитонеоскопии и санации забрюшинной клетчатки, через широкий (диаметром 20 мм) рабочий канал которого под визуальным контролем лапароскопа производится осмотр задней поверхности поджелудочной железы и окружающей ее клетчатки, удаление гноя, некротических секвестров железы, после чего – воздействие ультразвуковой кавитацией в растворе антисептика на воспаленную ткань железы и парапанкреатической клетчатки в течение 5–7 мин в режиме АПЧ 40 ± 20 кГц.

RETRACTED

При осложненных инфицированных панкреонекрозах происходит частичное, а зачастую, и полное гнойное расплавление поджелудочной железы с формированием обширного гнойно-некротического процесса (флегмоны) сальниковой сумки и парапанкреатической клетчатки. Поэтому при вскрытии сальниковой сумки со стороны брюшной полости и со стороны поясницы мы стараемся создать единую широкую гнойную полость с оттоком гноя через поясничный разрез.

Затем – через рабочий канал прибора в гнойные полости забрюшинной парапанкреатической клетчатки и к задней поверхности поджелудочной железы вводится многофункциональный дренаж (при необходимости 2). Прибор удаляется. Дренаж фиксируется лигатурами к коже.

Рис. 6. Видеоретроперитонеоскопия через многофункциональный дренаж

Введенные многофункциональные дренажи, благодаря своему широкому 20 мм каналу (возможно устанавливать и более широкие дренажи), наличия широких «окон» над сальниковой сумкой и в забрюшинной клетчатке, ежедневной ультразвуковой кавитации и санации в растворе антисептиков способствуют в послеоперационном периоде беспрепятственному оттоку экссудата, гноя и слепков некротизированной поджелудочной железы, а так же исключают быстрое стенозирование и рубцевание раневого хода и формируют широкий канал для последующей эвакуации остатков экссудата после удаления дренажей, когда они выполнят свою роль.

Главное преимущество методики состоит в том, что через два широких рабочих канала многофункционального дренажа (при этом «видеоканал» так же может использоваться как рабочий) имеется возможность производить щадящие лечебные санации с ультразвуковой кавитацией в растворе антисептиков и протеолитических ферментов гнойно-некротических полостей, удалять под визуальным контролем фибринозные пробки, густой гной и некротические слепки поджелудочной железы, которые самотеком по дренажу не уходят. Через «видеоканалы» дренажей, кроме осмотра состояния сальниковой сумки, железы и забрюшинной клетчатки в динамике, так же под визуальным контролем производим освобождение просвета самих дренажей от фибринозных и гнойных пробок, сохраняя тем самым работоспособность их длительное время. Выполнить видеоархив.

Для более эффективного удаления плотных некротических и гнойных масс из сальниковой сумки и забрюшинного пространств мы применяем ультразвуковую кавитацию в режиме «вспенивания» при частоте колебания инструмента-концентратора АПЧ 70 ± 20 кГц, когда озвучиваемая жидкость антисептика как бы «кипит на месте», не разбрызгиваясь по всей брюшной полости, вторично ее не инфицируя. При этом ультразвук способствует разжижению наложений фибрина, густого гноя, некрозов и их быстрому удалению.

RETRACTED

Рис. 7. Отток гнойного экссудата из сальниковой сумки и забрюшинного пространства по многофункциональным дренажам

Кроме этого, ультразвуковая кавитация в растворе антисептиков обеспечивает интенсивную очистку инфицированной поверхности, эмульгирование раневого отделяемого, ускорение физиологических процессов, а так же подавление способности к размножению и непосредственное разрушение микробных клеток, проникновение антисептика через брюшинный покров в подлежащие ткани на большую глубину, способствуя, тем самым, созданию повышенной концентрации антисептических средств в зоне воспаления. Ультразвук способствует очищению брюшины от фибрина, улучшая функцию фагоцитов, вызывает усиление моторной активности желудка и тонкой кишки, что обеспечивает более ранее купирование явлений интоксикации, пареза кишечника, восстановление перистальтики, уменьшение вздутия живота и нормализует внутрибрюшное давление.

При деструктивных панкреатитах, осложненных распространенным гнойным перитонитом, подпеченочными или поддиафрагмальными абсцессами параллельно санационным видеобурсооменто-ретроперитонеоскопиям производятся динамические лечебные лапароскопии с ультразвуковой кавитацией, для чего применяем специальные гильзы.

Особенностью методики является то, что все лечебные манипуляции в сальниковой сумке, забрюшинном пространстве и брюшной полости, в отличие от традиционных методов лечения, при которых во время перевязок проводятся грубые манипуляции зажимами, пинцетами или зондами, марлевыми салфетками и тампонами, которые травмируют не только кожу, подкожную клетчатку, мышцы по ходу послеоперационной раны, но и саму поджелудочную железу и окружающие ее кровеносные сосуды, что может вызвать тяжелейшие осложнения, в частности арозивное кровотечение из селезеночной артерии; а непосредственно под визуальным контролем, максимально щадящее по отношению к железе и окружающим ее тканям эластичными полихлорвиниловыми или силиконовыми трубочками, которыми стараемся не касаться поверхности железы, манипуляции производим в промывном антисептическом диализате и через него посредством ультразвука воздействуем на ткань воспаленной железы и окружающих ее органов и тканей.

Такие «перевязки» мы производим ежедневно по 4–5 раз в день. При этом наркоз и другие виды обезболивания во время санационных процедур не требуется.

Данный метод применен нами у 32 больных с инфицированным осложненным панкреонекрозом, начиная с 2000 г.

RETRACTED

Рис. 8. Динамическая санационная релапароскопия с ультразвуковой кавитацией в растворе антисептиков

Рис. 9. Вид брюшной стенки после ушивания эвентрации (традиционная операция – санационные релапаротомии, нагноение и флегмона брюшной стенки)

Рис. 10. Огромные послеоперационные вентральные грыжи после многочисленных релапаротомий и люмботомий

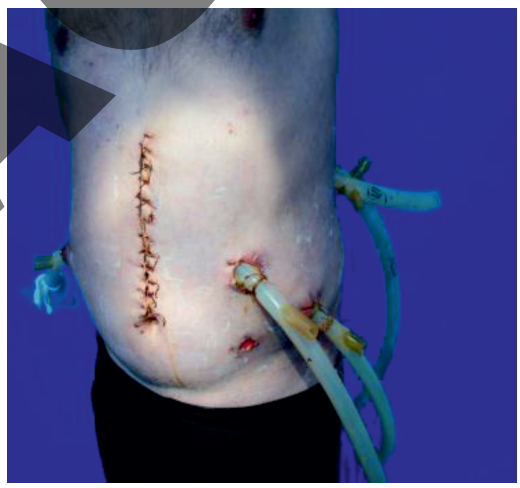

Рис. 11. Заживление лапаротомной раны первичным натяжением (предлагаемый метод)

Выводы

Таким образом, применяемый нами метод позволяет:

1. Проводить щадящую и очень эффективную санацию с ультразвуковой кавитацией в растворе антисептиков, видеоосмотр поджелудочной железы, полости сальниковой сумки, забрюшинного пространства и брюшной полости в динамике, при этом значительно уменьшается вероятность образования вторичных абсцессов.

2. Исключить необходимость применять традиционные малоэффективные мар-

RETRACTED

левые тампоны и тонкие дренажи, которые не обеспечивают адекватного длительного дренирования, сами по себе вызывают дополнительное вторичное инфицирование и формирование воспалительных инфильтратов окружающих тканей, вторичных абсцессов, а так же длительно-незаживающие гнойные раны, возникновение эвентраций.

3. Проводить ежедневное местное воздействие ультразвуковой кавитации в растворе антисептиков на воспаленные органы и ткани брюшной полости и поджелудочной железы, тем самым, значительно ускоряя процесс купирования острых воспалительных изменений.

4. Значительно быстрее купировать парез кишечника, в результате чего быстрее нормализуется внутрибрюшное давление.

5. При санационных релапароскопиях применять более щадящий и кратковременный вид наркоза (внутривенный). При этом ежедневные санационные бурсооменторетроперитонеоскопии выполняются вообще без наркоза.

6. Исключить необходимость проведения тяжелых изматывающих санационных релапаротомий, релюмботомий, что способствует заживлению лапаротомической раны первичным натяжением, сохранению иммунных сил организма, не приводит к раневому истощению и полиорганной недостаточности, тем самым значительно улучшается качество жизни больных.

7. Уменьшить длительность парентерального питания в три раза.

8. В три раза уменьшить пребывание больного на стационарном лечении. Наступает более быстрая реабилитация пациента в послеоперационном периоде.

9. Осложнения уменьшились на 76%. Летальность снизилась с 78% до 12,4%

10. Значительно снизились финансовые затраты больницы для лечения этой категории больных.

Список литературы

1. Приложение (Современные проблемы хирургической гепатологии: Материалы четвертой конф. хирургов – гепатологов, 3–5 окт. 1996 г., Тула).

2. Брискин Б.С. Использование лазерной доплеровской флоуметрии для оценки эффективности лечения острого панкреатита / Б.С. Брискин, В.Н. Букатко // Хирургия. – 2003. – № 11. – 20 с.

3. Буянов В.М. Экстренная лапароскопия в диагностике и лечении острого панкреатита / В.М. Буянов, А.С. Балалыкин, В.А. Кубышкин // Хирургия. – 1981. – № 10. – С. 60–64.

4. Видеоэндоскопическая хирургия при неотложных заболеваниях органов брюшной полости / П.И. Кошелев, Г.Н. Карпухин, В.Н. Лейбельс, А.Ж. Коцинян // Консилиум. – 2001. – № 4. – С. 13–15.

5. Видиолапаропанкреатические вмешательства при лечении панкреатита / И.В. Лрёма, Н.Н. Сильианович, В.П. Шевченко и др. // Тез. IX Всерос. съезда хирургов. – Волгоград, 2000. – С. 136.

6. Видмайер У. Хирургическое лечение панкреонекроза / У. Видмайер, Б. Рау, Г. Бегер // Анналы хирургической гепатологии. – 1997. – № 2. – С. 47–57.

7. Винник Ю.С. Применение электрохимических методов при остром панкреатите / Ю.С. Винник. – М.: Растр, 2000. – 156 с.

8. Выбор метода лечения деструктивного панкреатита и его последствий / О.С. Шкроб, А.Н. Лотов, В.Л. Заводнов и др. // Хирургия. – 1996. – № 5. – С. 21–26.

9. Выбор рациональной тактики лечения острого панкреатита / П.А. Иванов, А.В. Гришин, А.Н. Щербюк и др. // Хирургия. – 1998. – № 9. – С. 50–53.

10. Гагушин В.А. Оперативное лечение панкреонекроза / В.А. Гагушин // Хирургия. – 1991. – № 10. – С. 110–113.

11. Георгадзе А.К. Жировой панкреонекроз / А.К. Георгадзе, В.А. Пенин, Г.П. Титова. – Тбилиси: Ганатлеба, 1992. – 168 с.

12. Головко Е.Б. Программированные санации сальниковой сумки у больных панкреонекрозом после лапароскопической открытой бурсооментостомии: автореф. дис... канд. мед. Наук / Е.Б. Головко. – Екатеринбург, 1999. – 31 с.

13. Гостищев В.К. Основные принципы хирургического лечения больных с острым деструктивным панкреатитом / В.К. Гостищев, В.А. Глушко // Тез. IX Всерос. съезда хирургов. – Волгоград, 2000. – 30 с.

14. Гостищев В.К. Панкреонекроз и его осложнения, основные принципы хирургической тактики / В.К. Гостищев, В.А. Глушко //Хирургия. – 2003. – № 3. – С. 50.

15. Гриневич М.В. Интоксикация: метод, пособие / М.В. Гриневич. – СПб, 1990. – С.13.

16. Дадвани А., Шулутко А.М., Ветшев П. и др. // Тез. IX Всерос. съезда хирургов. – Волгоград, 2000. – С. 36.

17. Данилов М.В. Дискуссионные вопросы хирургии острого панкреатита / М.В. Данилов // Анналы хирургической гепатологии. – 2001 – Т. 6, № 1. – С. 125–130.

18. Данилов М.В. Рецидивирующий панкреатит как хирургическая проблема / М.В. Данилов, В.П. Глабай, А.В. Гаврилин // Хирургия. – 2003. – № 3. – 64 с.

19. Данилов М.В. Хирургия поджелудочной железы: Руководсто для врачей /М.В.Данилов, В.Д.Федоров.- М : Медицина, 1995.-512 с.

20. Диагностика и лечение деструктивных форм острого панкреатита / П.И. Кошелев, Г.Н. Карпухин, В.Н. Лейбельс, А.Ж. Коцинян // Тез. IX Всерос. съезда хирургов. – Волгоград, 2000. – С. 59.

21. Диагностика и лечение острого панкреатита / Д.М. Далгат, М.Ш. Магомаев, Р.Т. Меджидов, К.М. Курбанов // Вестник хирургии. – 1986. – № 4. – С. 29–33.

22. Диагностика и принципы лечения панкреонекроза / В.И. Белоконев, В.В. Замятин, А.М. Симатов и др. // Тез. IX Всерос. съезда хирургов – Волгоград, 2000. – С. 16.

23. Диагностика и хирургическое лечение панкреонекроза / Э.И. Гальперин, Т.Г. Дюжева, К.В. Докучаев и др. // Хирургия. – 2003. – № 3. – 55 с.

24. Динамическая лапароскопия при остром панкреатите / Г.И. Перминова, В.Р. Анахасян, А.И. Валетов, М.В. Цантекиди // Диагностика и лечение заболеваний печени, поджелудочной железы, селезенки и ДПК: Тез. докл. обл. конф. Хирургов. – Тюмень, 1987. – С. 173–174.

25. Динамическая оментопанкреатостомия в лечении острого деструктивного панкреатита / Е.И. Брехов, А.Н. Северцев, В.М. Чегин, И.Ю. Кулешов // Хирургия. – 1991. – № 10. – С. 127–133.

26. Емельянов СИ. Применение аналогов энкефалина – даларгина в комплексном лечении острого панкреатита: автореф. дис... канд. мед. Наук / С.И. Емельянов. – М., 1986. – 18 с.

27. Затевахин И.И. Диагностика и лечение панкреонекроза: решённые и нерешённые вопросы / И.И. Затевахин, М.Ш. Цициашвили, М.Д. Будурова // Тез. IX Всерос. съезда хирургов. – Волгоград, 2000. – С .48.

28. Затевахин И.И. Принципы диагностики панкреонекроза / И.И. Затевахин, М.Ш. Цициашвили, А. Лобода //

RETRACTED

Актуальные вопросы хирургии печени, внепеченочных желчных путей и поджелудочной железы: Сб. науч. тр. Харьк. мед. ин-та. – Харьков, 1991. – С. 24–26.

29. Иванов И.В. О лечении деструктивного панкреатита сандостатином / И.В.Иванов // Клиническая хирургия. – 1999. – Т. 77, № 9. – С. 37–39.

30. Изменения слизистой оболочки желудка и двенадцатиперстной кишки при панкреонекрозе / А.Е. Котовский, Г.А. Уржумцева, М.В. Яковенко, О.П. Примасюк // Тез. IX Всерос. съезда хирургов. – Волгоград, 2000. -С. 65.

31. Ихно Л.Б. Ультразвуковая томография в диагностике и лечении жидкостных образований брюшной полости и забрюшинного пространства: автореф. дис... канд. мед. Наук / Л.Б. Ихно. – М., 2001. – 17 с.

32. Казанцев Г.Б. Выбор лечебной тактики при панкреонекрозе: Дис... канд. мед. Наук / Г.Б. Казанцев. – М., 1990. – С. 156.

33. Канаян А.С. Патологическая анатомия и патогенез панкреатита (экспериментальное исследование): автореф... д-ра мед. Наук / А.С. Канаян. – М., 1985. – 37 с.

34. Кармазановский Г.Г. Оценка диагностической значимости метода («чувствительность», «специфичность», «общая точность») / Г.Г. Кармазановский // Анналы хирургической гепатологии. – 1997. – Т. 2, № 1. – С. 139–142.

35. Ковалев А.И. Причины развития острого панкреатита после ЭРХПГ и вмешательств на БДС / А.И. Ковалев, А.А. Соколов, А. Кашек // Тез. IX Всерос. съезда хирургов-Волгоград, 2000. – С. 69.

36. Козлов В.А. Абдоминизация поджелудочной железы, бурсооментоскопия и локальная гипотермия в лечении острого панкреатита / В.А. Козлов, В.И. Стародубов. – Свердловск: Урал, ун-т, 1988. – 160 с.

37. Козлов В.А. Применение малоинвазивных методов в лечении деструктивного панкреатита / В.А. Козлов, И.В. Козлов, Е.Б. Головко // Анналы хирургической гепатологии. – 2001 – Т. 6, № 1. – С. 131–138.

38. Козлов И.В. Открытая бурсооментоскопия в диагностике и лечении деструктивного панкреатита: дис... канд. мед. Наук / И.В. Козлов. – Свердловск, 1989. – 173 с.

39. Комплексное лечение больных с панкреонекрозом / В.С. Савельев, Б.Р. Гельфанд, М.И. Филимонов, З. Бурневич // Анналы хирургии. – 1999. – № 1. – С. 18–22.

40. Концепция обрыва панкреонекроза / А.Д. Толстой, В.Б. Красногоров, Р.А. Сопия и др. // Тез. IX Всерос. съезда хирургов. – Волгоград, 2000. – С. 115.

41. Кочнев О.С. Диагностическая и лечебная лапароскопия в неотложной хирургии / О.С. Кочнев, И.А. Ким. – Казань, 1988. – 124 с.

42. Кубышкин В.А. Дренирующие операции при остром панкреатите /В.А.Кубышкин // Хирургия. – 1996. – № 1. – С. 29–32.

43. Кубышкин В.А. Новая классификация острого панкреатита / В.А. Кубышкин, Л. Совцов // Тез. IX Всерос. съезда хирургов-Волгоград, 2000. – С. 66.

44. Лапароскопическая диагностика и лечение острого панкреатита / В.П. Сажин, А.Л. Авдовенко, В.А. Юрищев и др. // Хирургия. – 2002. -№ 11. – С. 34.

45. Лащевкер В.М. Дренирование брюшной полости и забрюшинного пространства при остром панкреатите / В.М. Лащевкер //Клиническая хирургия. – 1984. – № 11. – С. 50–52.

46. Лечебная тактика в реактивной стадии панкреонекроза / П.И. Кошелев, Г.Н. Карпухин, В.Н. Лейбельс, А.Ж. Коцинян (Тез. докл. V Всерос. съезда по эндоскопической хирургии, Москва, 20–22 февр. 2002 г.) // Эндоскопическая хирургия. – 2002. – № 2 . – С. 49.

RETRACTED