УДК 618.14-002:616.839

# АНАЛИЗ ВЗАИМОСВЯЗИ СОСТОЯНИЯ ВЕГЕТАТИВНОЙ НЕРВНОЙ СИСТЕМЫ И ВЫРАЖЕННОСТИ КЛИНИЧЕСКОЙ КАРТИНЫ У ЖЕНЩИН С ГЕНИТАЛЬНЫМ ЭНДОМЕТРИОЗОМ РАЗЛИЧНОЙ ЛОКАЛИЗАЦИИ

**[1]Матюшкина Л.С., [1]Ишпахтин Ю.И., [2]Рыбченко А.А., [1]Казакова В.Ю.**

*[1]ГБОУ ВПО «Тихоокеанский Государственный медицинский университет» Минздрава России, Владивосток, e-mail: doctor-lsm@yandex.ru;*

*[2]ДВО РАН, лаборатория экологической нейрокибернетики, Владивосток*

Проведен анализ взаимосвязи особенностей состояния вегетативной нервной системы и клинических проявлений у женщин с генитальным эндометриозом. Для оценки функционального состояния вегетативной нервной системы применялся программно-аппаратный комплекс Dr KTD-01 на основании данных о возможности топической диагностики заболеваний внутренних органов по топографической картине очагов возбуждения и торможения в ЦНС. У женщин с эндометриозом наблюдались нарушения функционального состояния вегетативной нервной системы. Использование метода частотной системы координат позволяет не только доказать наличие эндометриоза, но и позволяет судить о локализации и распространенности процесса при помощи анализа аурикулограмм.

**Ключевые слова: эндометриоз, вегетативная нервная система, аурикулография**

# THE ANALYSIS OF THE RELATIONSHIPS OF THE STATUS OF THE AUTONOMIC NERVOUS SYSTEM AND THE SEVERITY OF THE CLINICAL PICTURE IN WOMEN WITH GENITAL ENDOMETRIOSIS OF DIFFERENT LOCALIZATION

**[1]Matushkina L.S., [1]Ishpahtin U.I., [2]Rybchenko A.A., [1]Kazakova V.U.**

*[1]Pacific State Medical University, Vladivostok, e-mail: doctor-lsm@yandex.ru;*

*[2]DVO Russian Academy of Sciences, Laboratory of Environmental Neurocybernetics, Vladivostok*

We have done the analysis of the connection of the features of the status of the autonomic nervous system and clinical characteristics in women with genital endometriosis. For the assessment of the functional status of the autonomic nervous system hardware-software complex Dr KTD-01 was applied on the basis of data of the topical diagnosis of diseases of the internal organs on a topographic picture of the foci of activation and supression in the Central nervous system. Women with endometriosis have disorders of the functional state of the autonomic nervous system. Using of frequency coordinate system method allows not only prove the existence of endometriosis, but also allows to speak about the location and extent of the process by analyzing auriculogramms.

**Keywords: endometriosis, the autonomic nervous system, auriculogramm**

Проблема эндометриоза является одной из самых актуальных в современной гинекологии и медицине в целом. Это обусловлено высокой распространенностью (7–15 %) данной патологии у женщин репродуктивного возраста, а также совершенствованием методов диагностики [3].

Эндометриоз часто сопровождается нарушениями репродуктивной функции, а также возможностью развития рака, что делает эту проблему еще более значимой не только в медицинской аспекте, но и в социальном.

В результате длительного изучения вариантов клинического течения эндометриоза было установлено, что эндометриоз требует раннего проведения лечебно-диагностических мероприятий, начиная с момента выявления патологии. В ряде исследований доказано, что, несмотря на внедрение в лечение эндометриоза новых технологий с использованием эндоскопической техники, лазеров, электро-и криохирургии, гормональная терапия не утратила своего значения. Поэтому, одним из основополагающих принципов современного лечения эндометриоза является применение комбинированного, хирургического и медикаментозного, лечения.

Вопрос об этиологии и патогенезе эндометриоза остается дискуссионным в современной гинекологии. В связи с отсутствием единых взглядов на патогенез данного заболевания, выделяют несколько патогенетических теорий развития эндометриоза, среди которых наибольшее распространение получили: имплантационная теория, теория целомической метаплазии, эмбриологическая теория, гормональная теория и теория иммунологических концепций. Каждая из данных теорий старается выделить одну ведущую причину развития эндометриоза, однако, по данным различных авторов чаще эндометриоз рассматривается как полиэтиологическое заболевание.

Безусловно, одним из ведущих факторов патогенеза является повышенная выработка эстрогена, прогестерондефицитные состоя-

ния, а также гипергонадотропизм. Изменения гормонального статуса играют важную роль в патогенезе эндометриоза у женщин репродуктивного возраста, однако, не являются единственной причиной его развития.

По данным различных авторов в современной медицине всё большее внимание уделяется связи соматической патологии с функциональным состоянием нервной системы, а именно ее вегетативного отдела. Доказаны изменения функционального состояния вегетативной нервной системы у женщин с генитальным эндометриозом, которые приводят к усилению патологической нервной импульсации [6].

Вегетативная нервная система (ВНС) представляет собой отдел центральной нервной системы, которая является регулятором деятельности внутренних органов, осуществляет их иннервацию, нервно-трофическое влияние на все органы, контролирует работу желез внутренней секреции, тонус сосудов, сфинктеров, гладкой мускулатуры [6]. Взаимодействуя с соматической нервной системой и эндокринной системой, она обеспечивает поддержание постоянства гомеостаза и адаптацию организма в меняющихся условиях внешней среды. Эта функция осуществляется за счет процесса возникновения, проведения, восприятия и переработки информации в результате возбуждения рецепторов внутренних органов. В то же время вегетативная нервная система регулирует деятельность органов и систем, не участвующих непосредственно в поддержании гомеостаза, а также способствует обеспечению субъективных ощущений, различных психических функций.

На основе функциональных различий в вегетативной нервной системе выделяет два отдела ВНС: симпатический и парасимпатический. В зависимости от преобладания возбудимости в организме того или другого отдела вегетативной нервной системы, выделяют два типа реакций – гиперэнергетический тип (гиперамфотонию) и гипоэнергетический (гипоамфотонию).

Гиперамфотония сопровождается повышением артериального давления, увеличением минутного объема сердца, расширением легочных и коронарных артерий, подавлением кишечной перистальтики и секреции пищеварительных желез, усилением отложения гликогена в печени, расширением зрачков, торможением функции тазовых органов. Эти реакции усиливаются при боли, действии холода, умственной нагрузке [4, 6, 7].

Гипоамфотония проявляется снижением силы и частоты сокращений сердца, замедлением скорости проведения возбуждения по миокарду, снижением артериального давления, увеличением секреции инсулина и снижением концентрации глюкозы в крови, усилением процессов ассимиляции, усилением секреторной и моторной деятельности желудочно-кишечного тракта, сужением зрачков, склонностью к обморокам, ожирению [5, 6, 7].

Данные об изменении функционального состояния вегетативной нервной системы у женщин с генитальным эндометриозом позволяют провести анализ взаимосвязи этих изменений со степенью выраженности и локализацией эндометроидных очагов.

**Цель исследования** – провести анализ взаимосвязи состояния вегетативной нервной системы и выраженности клинической картины у женщин с генитальным эндометриозом различной локализации.

## Материалы и методы исследования

Всего в ходе исследования было обследовано 200 женщин в возрасте от 30 до 45 лет. Все обследованные были разделены на две группы: в первую группу вошли 150 женщин с эндометриозом матки, составившие основную группу (ОГ), во вторую – 50 женщин, составивших контрольную группу (КГ).

Диагноз эндометриоза в основной группе обследованных устанавливался на основании данных анамнеза, бимануального исследования, а также дополнительных методов исследования.

Для диагностики использовались трансабдоминальное и трансвагинальное ультразвуковое исследование органов малого таза (на 5–7 день менструального цикла); аспирационная биопсия эндометрия и цервикального канала под контролем трансабдоминальной эхоскопии за 2–3 дня до ожидаемой менструации с последующим гистологическим исследованием; раздельное диагностическое выскабливание цервикального канала и полости матки с последующим гистоморфологическим исследованием ткани эндометрия; исследование ткани эндометрия и цервикального канала для определения микробной флоры, включающее бактериоскопию влагалищного мазка, бактериологический метод исследования, ИФА, ПЦР; гистероскопия и лапароскопия с последующим гистологическим исследованием биопсированного материала и изучением микробного пейзажа.

Для оценки функционального состояния вегетативной нервной системы применялся программно-аппаратный комплекс Dr KTD-01 на основании данных о возможности топической диагностики заболеваний внутренних органов по топографической картине очагов возбуждения и торможения в ЦНС (Рыбченко А.Л., Шабанов Г.А., 2010 г).

С учетом этих данных был разработан «Способ выявления местоположения функционально подобных зон в анатомически завершенных полях рецепторной чувствительности» в лаборатории экологической нейрокибернетики МНИЦ «Арктика» ДВО

РАН [Патент на изобретение № 2217046. Приоритет от 25.12.2001 г./ Шабанов Г.А., Рыбченко А.А. Способ выявления местоположения функционально подобных зон в анатомически завершенных полях по рецептивной чувствительности].

При помощи данного метода стало возможным применение частотной системы координат «Сегментарная матрица» для детального исследования состояния ВНС и локального сегментарного тонуса.

Программное обеспечение комплекса Dr KTD-01 используется для длительного мониторинга нарушений вегетативной нервной системы. Данная программа позволяет получить «Заключение по функционально-топической диагностике» на основании многократных исследований пациента и примененных функциональных проб (рис. 1).

Технология скрининга выглядит следующим образом. Врач в течение 3–4 минут проводит сканирование ушных раковин. На основе полученной информации программный комплекс строит «Сегментарную матрицу» (32×12 элементов), каждая ячейка которой функционально совмещена с чувствительным полем соответствующих висцеральных рефлексов.

В ходе настоящего исследования для топической локализации проводили анализ по аурикулографии (рис. 2).

С помощью компьютерной графики аурикулокартография строится на плоской развертке ушной раковины. Линии на аурикулокартограмме разбивают поверхность развертки ушной раковины на сегменты, соответствующие метамерам центральной нервной системы.

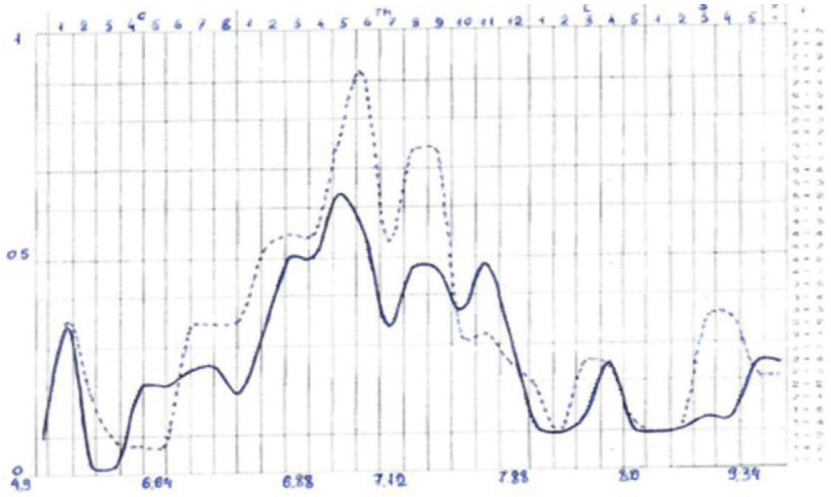

*Рис. 1. Графическое изображение локального сегментарного тонуса в системе координат*

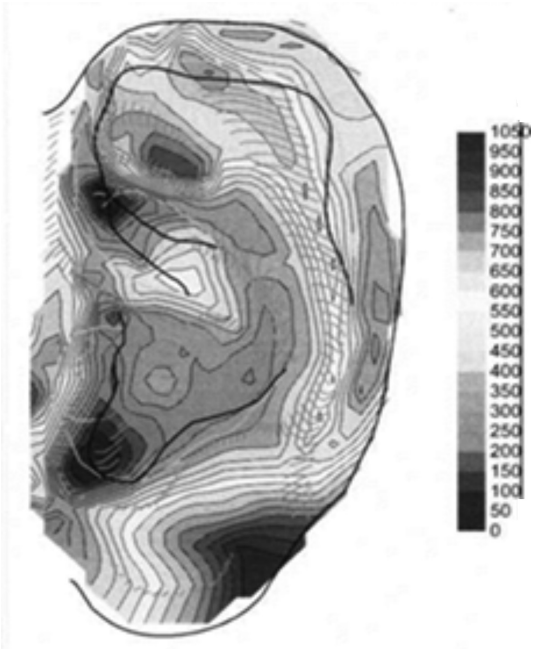


*Рис. 2. Аурикулокартография*

**Таблица 1**

Состояние вегетативной нервной системы в исследуемых группах

| Состояние ВНС | Группы обследованных | | | |
|---|---|---|---|---|
| | Контрольная группа n = 50 | | Основная группа n = 150 | |
| | Абсол. число | % | Абсол. число | % |
| Нормоамфотония | 41 | 82 | 21 | 14 |
| Гиперамфотония | 5 | 10 | 84 | 56 |
| Гипоамфотония | 4 | 8 | 45 | 30 |

**Таблица 2**

Взаимосвязь функционального состояние ВНС и локализации эндометриоза

| Состояние ВНС | Внутренний эндометриоз | | Наружный эндометриоз | |
|---|---|---|---|---|
| | Абс. | % | Абс. | % |
| Симпатикотония (гиперамфотония) n = 84 | 69 | 83 | 15 | 17 |
| Парасимпатикотония (гипоамфотония) n = 45 | 11 | 17 | 34 | 78 |

## Результаты исследования и их обсуждения

В результате исследования получены следующие результаты: в основной группе обследованных женщин у 129 (86%) было выявлено неудовлетворительное состояние вегетативной нервной системы. При анализе аурикулокартографии выявлялось смещение в сторону гиперамфотонии или гипоамфотонии на уровне «маточных» сегментов (табл. 1).

В контрольной группе в большинстве случаев (82,1%) выявлено удовлетворительное состояние ВНС, выражавшееся в синхронные колебаниях симпатического и парасимпатического отделов, то есть наблюдалась нормотония (табл. 1).

В основной группе пациенток отмечались гиперамфотония (симпатикотония) и гипоамфотония (парасимпатикотония) в 56% и 30% случаев соответственно.

При анализе аурикулокартограмм пациенток с эндометриозом было отмечено, что из 84 пациенток с преобладанием тонуса симпатического отдела ВНС у 69 (83%) патологический очаг локализовался в органах малого таза (табл. 2).

Анализируя аурикулокартограммы пациенток с преобладающим влиянием парасимпатического отдела ВНС, можно отметить, что у 34 пациенток из 45 (75%) эндометриоз локализовался в перешейке и шейке матки (табл. 2).

При оценке взаимосвязи выраженности клинических проявлений с функциональным состоянием ВНС было отмечено, что болевой симптом более выражен у пациенток с преобладающим влиянием тонуса симпатического отдела ВНС.

При сопоставлении выраженности клиники и локализации эндометриоза выявлено, что при внутреннем эндометриозе болевой синдром был выражен в 80% случаев, тогда как при локализации эндометриоза в шейке матки боль была выражена у 24% пациенток.

## Выводы

На основании полученных результатов можно сделать ряд выводов:

1. У женщин с эндометриозом наблюдались нарушения функционального состояния вегетативной нервной системы, оцениваемое при помощи аурикулографии, что говорит о том, что данный метод обследования объективно отражает состояние внутренних органов.

2. Метод частотной системы координат комплекса Dr KTD-01 может использоваться в комплексе диагностики эндометриоза.

3. Использование данного метода позволяет не только доказать наличие эндометриоза, но и позволяет судить о локализации и распространенности процесса при помощи анализа аурикулограмм.

## Список литературы

1. Гинекология. Национальное руководство / В.И. Кулаков, И.Б. Манухин, Г.М. Савельева. – М.: ГЭОТАР – Медицина, 2011. – 1079 с.

2. Доброкачественные заболевания матки / Стрижаков А.Н., Давыдов А.Н., Пашков В.М., Лебедев В.А. – Москва, 2011. – 281 с.

3. Кулавский В.А., Дулавский Е.В., Беглов В.И. Женское бесплодие. – Уфа, 2007. – 367 с.

4. Рыбченко А.А., Лебедев Ю.А., Шабанов Г.А., Короченцев В.И. Программно-аппаратный комплекс для коррекции выраженных дисфункций внутренних органов человека на основе анализа ритмической активности головного мозга // Медицинская техника. – 2010. – № 1. – С. 27–30.

5. Рыбченко А.А., Шабанов Г.А., Пегова Е.В., Меркулова Г.А., Агапова Т.М. Методика регистрации и анализа данных по оценке индивидуального здоровья с помощью диагностического комплекса Др КТД – 01. Владивосток: издательство Дальневосточного университета, 2009. – С. 96.

6. Вегетативные расстройства. Клиника, диагностика, лечение. Под редакцией А.М. Вейне. – Москва, 2000. – 749 с.