УДК [616.72-018.3-003.93-089.843]–092.9

# ЗАЖИВЛЕНИЕ СУСТАВНОГО ХРЯЩА ПРИ ИМПЛАНТАЦИИ МИНЕРАЛЬНОГО КОМПОНЕНТА КОСТНОГО МАТРИКСА

**Ирьянов Ю.М., Дюрягина О.В.**

*ФГБУ «РНЦ «Восстановительная травматология и ортопедия» им. акад. Г.А. Илизарова», Курган, e-mail: irianov@mail.ru*

В эксперименте на половозрелых крысах Wistar исследованы особенности регенерации суставного хряща коленного сустава после имплантации в зону повреждения гранулированного минерального компонента костного матрикса (МККМ), полученного по оригинальной технологии. Установлено, что МККМ имеет упорядоченную высокопористую структуру, близкую к естественной архитектонике костного матрикса и химический состав, соответствующий минеральному составу кости. МККМ обладает выраженными хондро- и остеиндуктивными свойствами, обеспечивает пролонгированную активизацию репаративного процесса, ускоренное органотипическое ремоделирование и восстановление поврежденного суставного хряща.

**Ключевые слова: суставной хрящ, репаративная регенерация, имплантация, минеральный компонент костного матрикса**

# ARTICULAR CARTILAGE HEALING FOR IMPLANTATION OF BONE MATRIX MINERAL COMPONENT

**Ir'ianov I.M., Diuriagina O.V.**

*FSBI RISC «Restorative Traumatology and Orthopaedics» of RF Ministry of Health, Kurgan, e-mail: irianov@mail.ru*

The characteristic features of the knee articular cartilage regeneration studied experimentally in pubertal Wistar rats after implanting the granular mineral component of bone matrix (MCBM) produced by the original technology into the zone of involvement. MCBM established to have an ordered highly porous structure close to bone matrix natural architectonics, as well as chemical composition corresponding to bone mineral composition. MCBM has marked chondro- and osteo-inductive properties, provides prolonged activation of reparative process, accelerated organotypical remodeling and recovery of the articular cartilage involved.

**Keywords: articular cartilage, reparative regeneration, implantation, mineral component of bone matrix**

Разработка, научное обоснование и экспериментально-морфологическая апробация применения биоматериалов с хондропластической эффективностью – одна из наиболее актуальных проблем современной ортопедии и травматологии [1]. Наиболее часто используемыми имплантационными материалами в настоящее время являются: деминерализованный костный матрикс, матрицы из полимолочных и полигликолевых кислот, коллагеновые криогели, стеклокристаллические материалы, аналоги костного минерала, полисахариды природного происхождения [8]. Недостатками этих имплантатов являются: сложность изготовления, низкая пластическая эффективность, отсутствие хондрогенной активности, ограниченная биосовместимость. При их получении используют термическую обработку и деминерализующие вещества, что отрицательно сказывается на клинических результатах [1, 7].

**Цель работы** – морфологический анализ репаративного хондрогенеза при имплантации в зону повреждения коленного сустава минерального компонента костного матрикса (МККМ), полученного по оригинальной технологии без применения термической и деминерализующей обработки [4].

## Материал и методы исследования

Эксперименты выполнены на 20 половозрелых крысах линии Wistar массой 340–390 г в условиях операционной с применением общей анестезии (рометар 8 мг и золетил 4 мг на 1000 г массы тела внутримышечно). Использовали также 5 интактных животных. Содержание, эксперименты и эвтаназию животных выполняли в соответствии с нормативными документами [2]. На пателлярной поверхности дистального конца левой и правой бедренной кости зубным бором моделировали несквозные окончатые дефекты диаметром 2,5–3 мм до проникновения в субхондральную кость. В область дефекта правой кости вводили гранулированный МККМ массой 2–3 мг, зону дефекта левой кости не подвергали никакому воздействию и использовали в качестве контроля. МККМ получали из аллогенных трубчатых костей с последующим измельчением до порошкообразного состояния [4]. Через 7, 15, 30 и 60 суток после операции животных выводили из эксперимента (использовали по 5 животных на каждый срок). Бедренные кости фиксировали в 2% растворе параформальдегида и глутаральдегида и заливали в парафин (после декальцинации) и в аралдит (без декальцинации). Парафиновые срезы окрашивали гематоксилином и эозином, пикрофуксином по Ван-Гизону и альциановым синим при pH 2,5 и 1,0. Концентрацию альцианового синего, отражающую содержание гликозаминогликанов, и химический (элементный) состав МККМ определяли при помощи энергодисперсионного рентгеновского спектрометра (рентгеновского электронно-зондового микроанализатора) INCA-200 Energy (Oxford instruments, Англия) [5]. Структуру МККМ и регенератов исследовали

с помощью сканирующего электронного микроскопа JSM-840 (Jeol, Япония). Результаты количественных исследований обрабатывали методами вариационной статистики. Достоверность различий сравниваемых параметров рассчитывали с использованием критерия Стьюдента. Различия считали значимыми при уровне значимости $P < 0,05$.

## Результаты исследования и их обсуждение

Имплантируемые гранулы МККМ имеют размер 50–200 мкм в поперечнике и упорядоченную высокопористую структуру, строение их поверхности характеризуется резко выраженной шероховатостью и фрактальностью с размером зерна в нанодиапазоне. Они обладают множеством взаимосвязанных макро- и микропор неправильной формы размером 10–20 мкм, некоторые из которых имеют размеры менее 100 нм. Поры соответствуют местам локализации остеоцитарных лакун и костных канальцев, из которых клетки и другие органические компоненты были удалены при получении имплантата (рис. 1).




*Рис. 1. Гранулы МККМ. Сканирующая электронная микроскопия*

Микроархитектоника гранул МККМ близка к естественной архитектонике костного матрикса. Химический состав МККМ (табл. 1) соответствует минеральному составу коркового слоя диафиза большеберцовой кости интактных взрослых крыс [3].

**Таблица 1**

Содержание элементов в составе имплантируемых гранул МККМ (%, M ± m)

| Химические элементы | Натрий | Магний | Фосфор | Сера | Кальций |
|---|---|---|---|---|---|
| Массовые проценты | 0,44 ± 0,02 | 0,35 ± 0,01 | 13,59 ± 0,65 | 0,28 ± 0,01 | 26,76 ± 1,33 |

Величина коэффицента Ca/P, отражающая качественный состав апатита в гранулах МККМ, составляет 1,97 ± 0,11, что меньше чем у кристаллического гидроксилапатита. Это свидетельствует, по литературным данным [8, 9], о том, что МККМ не является аналогом стехиометрического гидроксилапатита – $Ca_{10}[PO_4]_6[OH]_2$, а представляет собой даллит – карбоксигидроксилапатит – $Ca_5[PO_4]\cdot[CO_3]_3OH$ с лабильной структурой поверхностного слоя аморфного карбонатапатита, обладающего более выраженной, по сравнению с натуральной костью, интенсивностью обмена ионов.

Проведенные исследования показали, что через 7 суток после операции в левой и правой конечности суставная капсула гиперемирована и отечна. Хрящевое покрытие приобретает матовый оттенок. В зоне повреждения выявляются признаки воспалительной реакции и альтеративно-деструктивные преобразования, затрагивающие все компоненты метаэпифиза. Обнаруживаются очаги организованной гематомы, инфильтрированной сгустками фибрина, малодифференцированными клеточными элементами, нейтрофильными гранулоцитами, макрофагами, тучными клетками, экстравазальными эритроцитами и лимфоцитами. Выявляются лейкоцитарно-некротические массы, содержащие лизированные клетки и пласты фибрина. Суставной хрящ скарифицирован. Зона дефекта частично восполняется грануляционной и малодифференцированной рыхлой соединительной тканью с признаками отека и немногочисленными сосудами.

В правой (опытной) кости в зоне повреждения субхондральной кости наблюдаются единичные костно-остеоидные очаги репаративного костеобразования по типу интрамембраного остеогенеза и единичные тонкие трабекулы. Достоверных отличий в содержании гликозаминогликанов в зоне повреждения суставного хряща на этом этапе эксперимента в контроле и опыте не выявлено (табл. 2).

**Таблица 2**

Содержание гиалуроновой кислоты и сульфатированных гликозаминогликанов в зоне повреждения суставного хряща (у.е., M ± m)

| Период исследования, сутки | До операции | 7 | 15 | 30 | 60 |
|---|---|---|---|---|---|
| Контроль: | | | | | |
| гиалуроновая кислота | 0,59 ± 0,03 | 0,18 ± 0,01 | 0,19 ± 0,01 | 0,21 ± 0,01 | 0,22 ± 0,01 |
| сульфатированные гликозаминогликаны | 0,68 ± 0,03 | 0,11 ± 0,01 | 0,12 ± 0,01 | 0,16 ± 0,01 | 0,24 ± 0,01 |
| Опыт: | | | | | |
| гиалуроновая кислота | 0,58 ± 0,03 | 0,20 ± 0,01 | 0,49 ± 0,01* | 0,56 ± 0,02* | 0,59 ± 0,03* |
| сульфатированные гликозаминогликаны | 0,69 ± 0,03 | 0,12 ± 0,01 | 0,26 ± 0,01* | 0,54 ± 0,01* | 0,70 ± 0,01* |

Примечание. * – достоверные отличия по сравнению с контрольными показателями.

Через 15 суток после операции в контрольной кости в центральной зоне дефекта выявляются многочисленные лейкоциты, фибробластические элементы, пучки коллагеновых волокон, грануляционная ткань и значительное количество расширенных и заполненных кровью сосудов. В правой (опытной) кости клеточно-волокнистые элементы воспаления не выявляются, репаративное костеобразование происходит не только по типу интрамембраного, но и энхондрального остеогенеза. В зоне повреждения субхондральной кости формируется обширная мелкопетлистая сеть утолщенных трабекул, покрытых рядами многочисленных крупных остеобластов, образующих губчатую кость, тесно спаянную с поверхностью подлежащей кости. Вокруг и внутри имплантируемых гранул МККМ, имеющих вид кистозных полостей, которые образовались вследствие биодеструкции и декальцинации образца, располагаются фукционально активные остеокласты с многочисленными ядрам и щеточной каемкой (рис. 2).

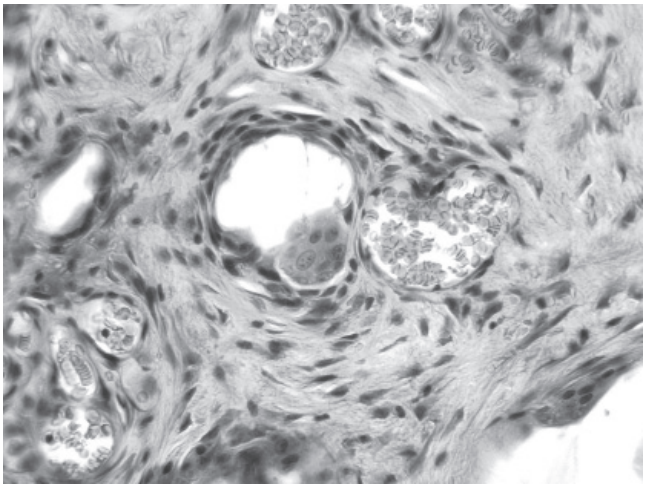

*Рис. 2. Зона дефекта суставного хряща. 15 суток после операции. Остеокласт внутри имплантируемой гранулы МККМ. Многочисленные синусоиды окружены пролиферирующими периваскуляроцитами. Гематоксилин-эозин. Объектив 40, окуляр 10*

В этих участках отсутствуют геморрагии и очаги деструкции, отмечается активная пролиферация фибробластов, интенсивный неоангиогенез, на поверхности гранул располагаются слои остео-хондрогенных клеток на различных этапах дифференцировки. Зона дефекта суставного хряща частично заполнятся новообразованным гиалиновым хрящом, межклеточное вещество которого содержит преимущественно несульфатиро-

ванные гликозаминогликаны (табл. 2) и сливается с краями «материнского» суставного хряща, где выявляются клеточные гнезда с изогенными группами. Наличие последних свидетельствует о пролиферативной активности части хондроцитов, являющихся одним из источников хрящевой ткани, заполняющей дефект. Вторым источником являются хондроциты, располагающиеся вокруг гранул МККМ и третьим – хондроциты в зоне энхондрального остеогенеза при заживлении перелома субхондральной кости. Концентрация гликозаминогликанов в зоне дефекта в опыте более чем в 2 раза превосходит контрольные значения (табл. 2). Свойства хондро- и остеоиндуктора имплантационным гранулам МККМ обеспечивают локализованные в них факторы роста и костные морфогенетические белки, которые располагаются в минерализованном матриксе костной ткани и выделяются при остеокластической резорбции [1, 8].

Через 30 и 60 суток после операции в контрольной кости значительный объем зоны дефекта заполнен рыхлой или плотной соединительной тканью (рис. 3, 4). Новообразованная хрящевая ткань формируется лишь в области субхондральной кости в результате ее повреждения и лентовидными структурами отрастает от краев дефекта. В опытной кости дефект суставного хряща почти полностью заполнен новообразованным гиалиновым хрящом с гладкой поверхностью, который отрастает не только от субхондральной кости, но и главным образом от краев дефекта, где располагаются клеточные гнезда, свидетельствующие о пролиферативной активности хондроцитов.

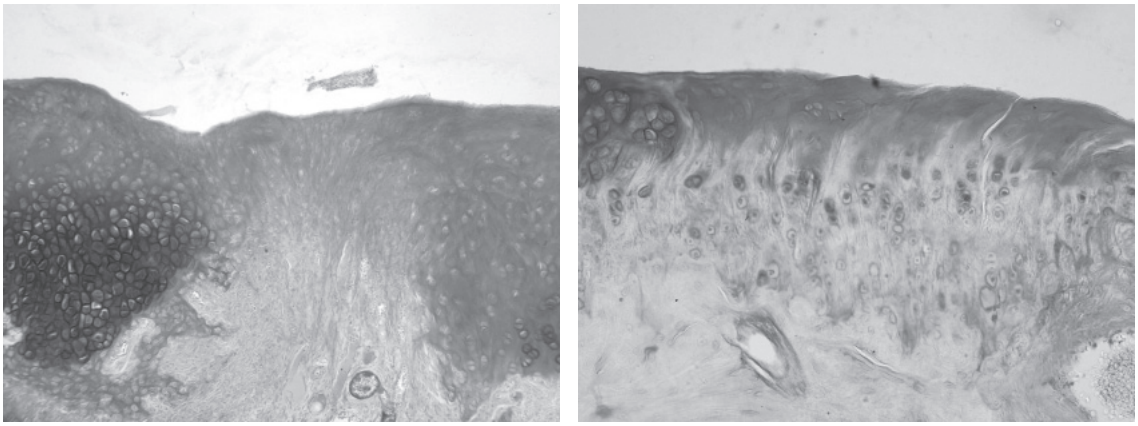

*Рис. 3. Зона дефекта суставного хряща. 30 суток после операции. Слева – контроль, справа – опыт. Альциановый синий, pH 2,5. Объектив: слева – 10, справа – 20, окуляр 10*

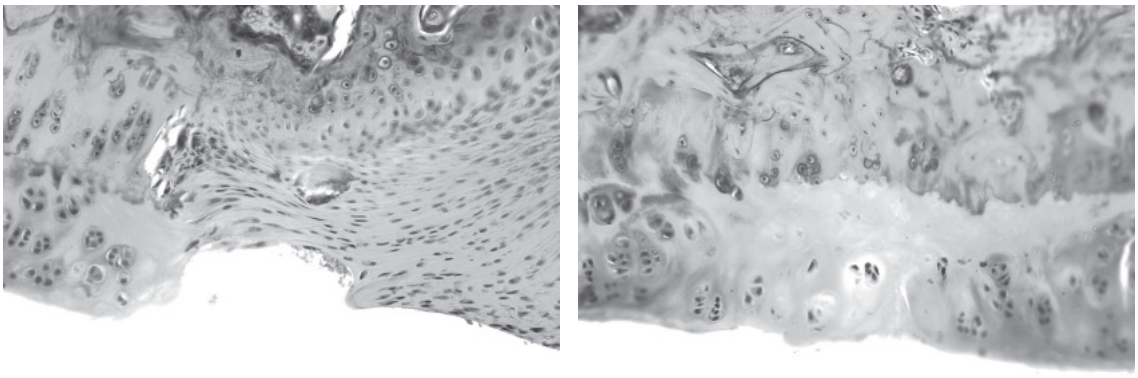

*Рис. 4. Зона дефекта суставного хряща коленного сустава. 60 суток после операции. Слева – контроль, справа – опыт. Гематоксилин-эозин. Объектив 20, окуляр 10*

Поверхность новообразованного гиалинового хряща приобретает свойственный суставному хрящу интактных животных блеск. Клеточная популяция хрящевого регенерата представлена дифференцированными и пролиферирующими формами

хондроцитов с преобладанием последних. Строение регенерата еще не имеет характерной для суставного хряща специфичности. Содержание не сульфатированных и сульфатированных форм гликозаминогликанов через 30 суток после операции в дефекте опытной кости более чем в 2 раза превосходит контрольные показатели, но между собой достоверно не отличается, тогда как через 60 суток сульфатированные формы преобладают, что свидетельствует о более высокой степени зрелости новообразованной хрящевой ткани (табл. 2), приближающейся к степени зрелости, свойственной суставному хрящу интактных животных. Клинические наблюдения показали, что в этот период сгибание и разгибание коленного сустава опытной конечности происходили в полном объеме.

## Заключение

Установлено, что гранулы МККМ при имплантации в зону дефекта суставного хряща коленного сустава выявляются на всех сроках последующего наблюдения, оказывают выраженное хондромодулирующее действие, пролонгировано активизируют репаративный хондро- и остеогенез. В зоне повреждения суставного хряща в ранние сроки формируется регенерат, приобретающий клеточную специфику гиалиновой хрящевой ткани, образуется целостное хрящевое покрытие, постепенно выравниваются нарушенные контуры суставной поверхности, что приводит к полному или частичному восстановлению функциональной активности сустава. Таким образом, применение имплантата из МККМ в качестве стимулятора хондро- и остеогенеза представляется теоретически обоснованным и перспективным для коррекции деструктивных нарушений в хрящевой и костной тканях.

## Список литературы

1. Деев Р.В., Исаев А.А., Кочиш А.Ю., Тихилов Р.М. Пути развития клеточных технологий в костной хирургии // Травматология и ортопедия России. – 2008. – № 1(47). – С. 65–74.

2. Европейская конвенция по защите позвоночных животных, используемых для экспериментальных и других научных целей // Вопр. реконструктивной и пластической хирургии. – 2003. – № 4. – С. 34–36.

3. Ирьянов Ю.М., Ирьянова Т.Ю. Влияние гамма-излучения на минерализацию длинных трубчатых костей у крыс // Морфологические ведомости. – 2005. – № 3–4. С. – 38–40.

4. Ирьянов Ю.М., Ирьянова Т.Ю. Биоматериал для замещения дефекта кости и способ его получения. Заявка РФ № 2011147604. 23.11.2011. Положительное решение 30.11.2012.

5. Ирьянов Ю.М., Ирьянова Т.Ю. Рентгеновский электронно-зондовый микроанализ в количественной гистохимии // Морфологические ведомости. –2010. – № 3. – С. 77–81.

6. Лысенок Л.Н. Биоматериаловедение: вклад в прогресс современных медицинских технологий // Клеточная трансплантология и тканевая инженерия. – 2005. – № 2. – С. 56–61.

7. Шишацкая Е.И. Клеточные матриксы из резорбируемых полигидроксиалканоатов // Клеточная трансплантология и тканевая инженерия. – 2007. – Т. 2, № 2. С. – 68–75.

8. Duguy N., Petite A., Arnaud E. Biomaterials and osseous regeneration // Ann. Chir. Plast. Esthet. – 2000. – Vol. 45. – № 3. – P. 364–376.

9. Eberli D., Atala A. Tissue engineering using adult stem cells // Methods In Enzymology. – 2006. – Vol. 420. – P. 287–302.