УДК 636.52/.58:146.013

МОРФОГЕНЕЗ ЗАДНЕЙ ПОЛОЙ ВЕНЫ В ЭМБРИОГЕНЕЗЕ ДОМАШНЕЙ КУРИЦЫ. I. ЗАКЛАДКА

Петренко В.М.

Санкт-Петербург, e-mail: deptanatomy@hotmail.com

Закладка задней полой вены происходит у цыпленка 4-х суток инкубации в виде тонкого ответвления общей желточной вены, собирающего печеночные синусоиды на дорсальной поверхности правой доли печени.

Ключевые слова: задняя полая вена, эмбрион, курица

MORPHOGENESIS OF POSTERIOR VENA CAVA IN EMBRIOGENESIS OF DOMESTIC FOWL. II. THE ANLAGE

Petrenko V.M.

St.-Petersburg, e-mail:deptanatomy@hotmail.com

Anlage of posterior vena cava springs in the chick about 4th day of the incubation as narrow branching of common vitelline vein collecting hepatic synusoids on the dorsal surface of right lobe of liver.

Keywords: posterior vena cava, embryo, fowl

Развитие задней полой вены (ЗПВ) домашней курицы описано ограничено и противоречиво, без фотографий [1, 4, 6-9]. По Б. Карлсону [1], у 4-дневных куриных зародышей можно наблюдать только верхнюю часть ЗПВ. Она имеет вид тонкого сосуда, он простирается от правой субкардинальной вены (СубКВ) краниально и анастомозирует с венами внутри печени. В работе B.Patten [8], базовой для Б.Карлсона, написано: только верхняя часть ЗПВ определяется у 4-дневных куриных эмбрионов как тонкий сосуд, который выступает из печени каудально на соединение с правой СубКВ. В.В. Рольник [4] повторяет B. Patten: у 4-дневного куриного эмбриона ЗПВ имеет вид тонкого сосуда, выходящего из печени и анастомозирующего с правой СубКВ. Согласно F.Lillie [6], ЗПВ появляется как ветвь головной части венозного протока у куриного эмбриона 90 час инкубации, образуется из печеночных синусоидов и венозных островков в полой складке около мезонефроса и впадает в венозный проток, который сам возникает на этапе около 100 часов инкубации (??). F.Lillie кратко изложил содержание статьи A. Miller [7] с его схемами. По данным [7], ЗПВ впервые появляется около 90-го часа инкубации цыпленка, когда печень состоит из нескольких трубочек, окружающих венозный проток. Среди трубочек видны печеночные синусоиды. Печеночная часть ЗПВ является результатом слияния нескольких таких синусоидов дорсальнее венозного протока с образованием протяженного сосуда, который еще не соединяется с венозным протоком, а заканчивается в печеночных синусоидах. На продолжении этого сосуда в полой брыжейке обнаруживается серия венозных островков. Она протягивается от печени до правого мезонефроса и заканчивается немного кпереди от начала желточно-брыжеечной артерии. A.Miller не описал венозную систему куриных эмбрионов 96-100 часов (и до 5 сут) инкубации и не привел схему ее строения.

Я считаю методически неверным определять анастомозы печеночных синусоидов как ЗПВ, пусть даже ее закладку: любая полая вена – это прежде всего крупный приток правого предсердия. Ранее я описал морфогенез ЗПВ в эмбриогенезе человека [2] и показал, что ее закладка происходит в конце 4 нед в виде дорсального дивертикула правого пупочно-желточного ствола, который собирает печеночные синусоиды в области закладки хвостатой доли печени. Сходным образом формируется закладка ЗПВ у эмбрионов свиньи и овцы [3].

Цель исследования: описать закладку ЗПВ в эмбриогенезе домашней курицы и выяснить ее особенности по сравнению с эмбрионами млекопитающих.

Материалы и методы исследования

20 эмбрионов домашней курицы 3-7 сут инкубации были фиксированы в жидкости Буэна и залиты в парафин. Затем из них были изготовлены серийные срезы толщиной 5-7 мкм в 3 основных плоскостях. Срезы были окрашены гематоксилином и эозином. Для реконструкции закладки ЗПВ у куриного эмбриона 4-х сут инкубации я использовал графический метод.

Результаты исследования и их обсуждение

Уже в начале 4-х сут инкубации цыпленка определяется венозный проток печени как внутрипеченочный отрезок общей желточной

вены (ОЖВ) (рис. 1, 2). Подпеченочный отрезок ОЖВ представляет собой примитивную воротную вену печени. Венозный проток печени покрыт тонким слоем ее ткани и из него на всем своем протяжении принимает печеночные синусоиды. Надпеченочный отрезок ОЖВ (~ головной конец венозного протока печени в поперечной перегородке) также принимает синусоиды, но только не из толщи окружающей печени, а с ее дорсокраниальной поверхности и впадает в венозный синус сердца рядом (медиальнее) с аллантоисными и общими кардинальными венами.

В конце 4-х сут инкубации цыпленка правая часть его печени заметно утолщается и врастает в корень дорсальной брыжейки пищеводно-желудочного сегмента передней кишки, «оттягивая» ее на себя – вентрально и вправо (у человека так происходит закладка хвостатой доли печени). В результате возникает и расширяется брыжеечный мостик между поперечной перегородкой с ОЖВ и корнем дорсальной брыжейки с притоками правой краниальной СубКВ – так называемая «полая» складка. Дорсокраниальная поверхность правой доли печени оказывается между ее венозным протоком (вентрально) и правой краниальной СубКВ (дорсально), поэтому может дренироваться в обоих направлениях – по печеночным синусоидам и брыжеечным микрососудам. Венозный проток печени все более сужается под давлением трабекул печени, разделяющих проток на все новые печеночные синусоиды. Правая СубКВ становится все ближе к растущей дорсально печени. Поверхностные синусоиды ее правой доли образуют сеть. В сети дифференцируется сосуд, который впадает в ОЖВ в поперечной перегородке – это более короткий путь оттока крови из сети в венозный синус сердца, чем через толщу печени и ее венозный проток. Так возникает примитивная полая вена (печеночная часть ЗПВ) – это дорсальная ветвь ОЖВ к печени. Она сужается в дорсокаудальном направлении и теряется в микрососудистой сети «полой» складки, где продолжается в очень тонкий коллектор мелких брыжеечных притоков правой краниальной СубКВ почти до уровня начала краниальной брыжеечной артерии. Закладка ЗПВ образует более короткий путь дренажа «полой» складки, чем через правую СубКВ, правую и общую задние кардинальные вены (рис. 3). Закладка ЗПВ идет дорсальнее правой доли печени косо, вентрокраниально и влево, от «полой» складки к поперечной перегородке. В ее толще, около устья венозного протока печени примитивная полая вена заметно расширяется, принимая слева коллектор печеночных синусоидов и вены из общей брыжейки пищеводно-желудочного сегмента передней кишки, куда вросла правая доля печени. Я не нашел подобных сведений в литературе, хотя такой сосуд может инициировать закладку ЗПВ. У зрелых кур описан коллектор 3 вен с медиальной поверхности начального отдела железистого желудка, который впадает в ЗПВ [5].

Сравнительный анализ результатов моих исследований эмбриональной закладки нижней полой вены у человека, ЗПВ у млекопитающих животных [2,3] и ЗПВ домашней курицы позволяют мне сделать следующие выводы о некоторых классовых особенностях формирования примитивной полой вены:

1) ЗПВ курицы образуется как ветвь ОЖВ в поперечной перегородке к печени,

1а) желточный мешок является основным органом питания и кроветворения на протяжении эмбрионального развития цыпленка, аллантоисные вены невелики; 1б) у плацентарных млекопитающих примитивная полая вена вырастает из правого пупочно-желточного ствола – небольшой желточный мешок, особенно у человека, редуцируется рано, их желточные вены уже, чем у птиц, в толще печени идут раздельно, на выходе из нее объединяются с пупочными венами;

2) печень играет незначительную роль в эмбриональном кроветворении у птиц [4], имеет явно меньшие размеры, чем у эмбрионов человека и млекопитающих животных. Поэтому короче и печеночный отрезок ЗПВ цыпленка.

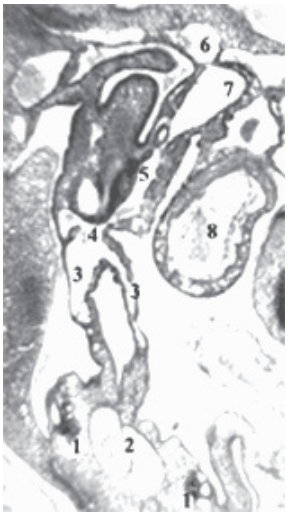

Рис. 1. Куриный эмбрион 74 часов инкубации, косопродольный срез: 1 – задняя кардинальная вена и мезонефрос; 2 – бифуркация дорсальной аорты; 3 – правая и левая желточные вены; 4,5 – примитивная воротная вена и венозный проток печени (общая желточная вена); 6 – общая кардинальная вена; 7,8 – венозный синус и желудочек сердца. Гематоксилин и эозин. Ув. 30

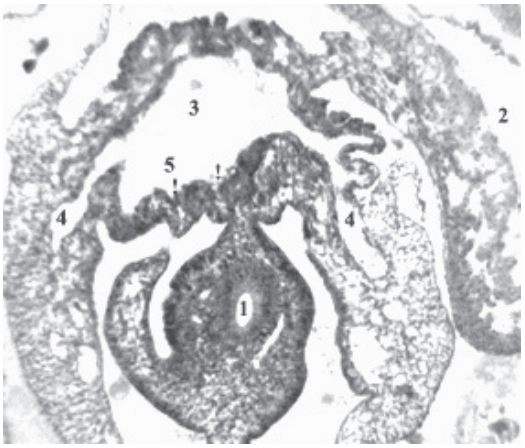

Рис. 2. Куриный эмбрион 74 часов инкубации, косопоперечный срез: 1 – желудок; 2,3 – желудочек и венозный синус сердца; 4 – задняя кардинальная вена; 5 – венозный проток и синусоиды (!) печени. Гематоксилин и эозин. Ув. 50

А

Б

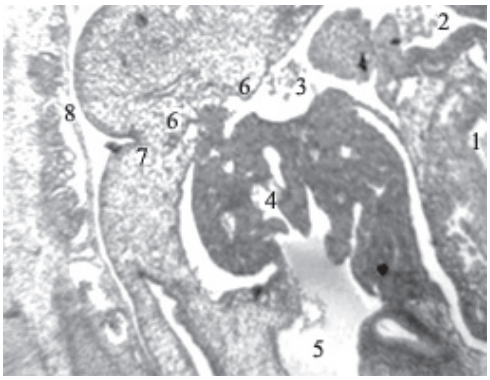

В

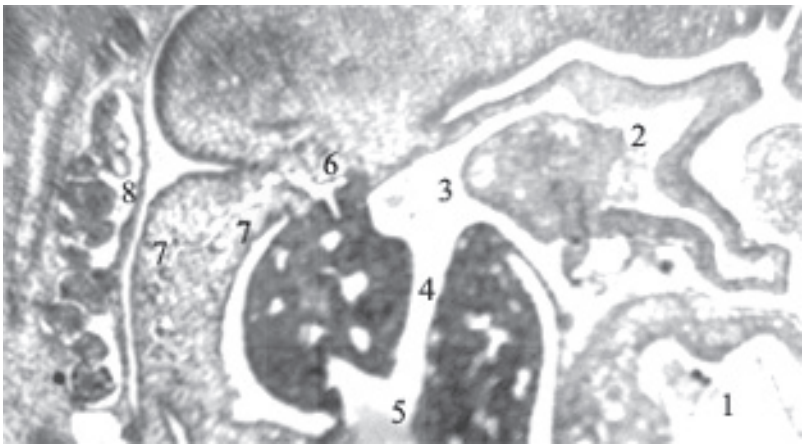

Рис. 3. Куриный эмбрион 4 суток инкубации, сагиттальные срезы (слева направо).
А: 1 – дорсальная аорта; 2 – мезонефрос; 3 – желудок; 4,5 – примитивная воротная вена и венозный проток печени; 6 – печеночный синусоид; 7,8 – примитивная полая вена в поперечной перегородке и ее приток из желудка; 9,10 – венозный синус и желудочек сердца.
Б, В: 1-3 – желудочек, предсердие и венозный синус сердца; 4,5 – венозный проток и воротная вена печени; 6,7 – примитивная полая вена, ее печеночный и брыжеечный отрезки; 8 – мезонефрос. Гематоксилин и эозин. Ув.: А – 50; Б, В – 80

Заключение

Закладка ЗПВ определяется у куриного эмбриона 4-х сут инкубации как тонкая дорсальная ветвь ОЖВ в поперечной перегородке к дорсокраниальной поверхности правой доли печени, которая первоначально может объединять печеночные синусоиды и пищеводно-желудочную вену. У эмбрионов человека и млекопитающих животных примитивная полая вена имеет вид короткого и широкого дорсального дивертикула правого пупочно-желточного ствола в поперечной перегородке, который принимает печеночные синусоиды. ЗПВ цыпленка почти сразу становится более коротким путем оттока крови из брыжеечных притоков правой краниальной СубКВ в венозный синус сердца, что у человека и млекопитающих животных наблюдается на более поздней стадии развития [2,3]. Это обусловлено гораздо меньшими размерами печени у куриного эмбриона, в т.ч. ее правой доли, которая не отодвигает ОЖВ в поперечной перегородке далеко от правого мезонефроса. Поэтому печеночный отрезок ЗПВ у куриного эмбриона гораздо короче, чем у эмбрионов человека и плацентарных млекопитающих животных, но раньше и быстрее (со стадии закладки ЗПВ) визуализуется между ОЖВ в поперечной перегородке и брыжеечными притоками правой СубКВ в «полой» складке. Последние стимулируют образование сети синусоидов на дорсокраниальной поверхности правой части печени и магистрализацию ее коллектора – притока ОЖВ.

Список литературы

1. Карлсон Б. Основы эмбриологии по Пэттену / Пер. с англ. яз. – М.: изд-во «Мир», 1983. – Т. 2. – 390 с.

2. Петренко В.М. Морфогенез нижней полой вены в эмбриогенезе // Междунар.журнал приклад. и фунд. исслед-й. – 2013. – № 11. – Ч. 2. – С. 33-37.

3. Петренко В.М. Морфогенез задней полой вены в эмбриогенезе млекопитающих животных // Междунар. журнал приклад. и фунд. исслед-й. – 2014. – № 3. – Ч. 1. – С. 50-53.

4. Рольник В.В. Биология эмбрионального развития птиц. – Л.: изд-во «Наука», 1968. – 425 с.

5. Хонин Г.А., Фоменко Л.В. Строение венозной системы переднего отдела туловища у куро- и гусеобразных // Аграрный вестник Урала. – 2009. – № 11 (65). – С. 103-106.

6. Lillie F.R. Lillie´s development of the chick. Revised by H.L.Hamilton. – N.Y.: Henry Holt and Co, 1952. – 624 p.

7. Miller A.M. The development of the postcaval vein in birds // Amer.J.Anat. – 1903. – Vol. 2. – N 3. – P. 283-298.

8. Patten B.M. Early development of the chick. – N.Y. – Toronto: The Blackiston Co, 1951. – 244 p.

9. Sabin F.R. Origin and development of the primitive vessels of the chick and the pig // Carnegie Cont., to Emb. – 1917. – Vol. 6. – P. 61-124.